

Sarcoma Epitelióide: análise de 15 casos tratados no INCA

Epithelioid sarcoma: analyses of 15 cases treated in INCA

Luiz Fernando Nunes¹, Roberto André Torres Vasconcelos², Nelson Jabour Fiod³, Walter Meoñas², Marilene Filgueira do Nascimento⁴,
José Francisco Neto Rezende⁵

Resumo

Objetivo: Descrever os aspectos epidemiológicos, clínicos, anatomopatológicos e o tratamento dos pacientes com sarcoma epitelióide matriculados no Instituto Nacional de Câncer, comparando-os com os resultados da literatura. **Pacientes e Método:** Revisão do prontuário de 15 pacientes matriculados no INCA com diagnóstico de sarcoma epitelióide, no período de 1984 a 2003 e revisão da literatura. **Resultados:** A idade mediana foi de 28 anos, variando de 3 - 69 anos. Foram 8 pacientes do sexo feminino e 7 do sexo masculino. A localização mais freqüente foi a mão, em 6 casos. O tamanho do tumor foi descrito em 6 casos e a mediana foi de 5 cm, variando de 4 - 10 cm. A primeira manifestação clínica referida em 100% dos casos foi a presença de nódulo. Em um paciente a apresentação foi multicêntrica com doença primária no antebraço e com focos de doença na região lombar e parede torácica. Dos 15 pacientes matriculados, 13 foram tratados no INCA e 2 abandonaram o tratamento. A cirurgia foi empregada em 100% dos pacientes, sendo 8 pacientes submetidos a amputação/desarticulação e 5 pacientes a ressecção local com preservação do membro. Quatro pacientes foram tratados com Radioterapia, sendo 3 adjuvantes e 1 paliativa. O tratamento quimioterápico foi empregado em 3 pacientes, sendo 1 neoadjuvante, 1 adjuvante e 1 paliativo. A recidiva local ocorreu em 2 dos 13 pacientes, sendo realizada a ressecção local da recidiva em 1 e a amputação do coto em outro. Metástase pulmonar ocorreu em 1 paciente sendo tratado com toracotomia e ressecção dos nódulos. Em 2 pacientes a recidiva foi linfonodal, sendo realizada a linfadenectomia em ambos. Atualmente 10 pacientes estão vivos, sendo 1 com doença em tratamento com quimioterapia e 3 pacientes foram a óbito. **Conclusão:** Sarcoma epitelióide é um subtipo raro de sarcoma de partes moles, incidindo predominantemente sobre as extremidades de pacientes jovens, principalmente nos membros superiores, tem um comportamento clínico atípico comparado com os outros sarcomas de alto grau. O diagnóstico é realizado com base em características histológicas e imunohistoquímicas para marcadores epiteliais. Pode se apresentar como doença multifocal, possui alta taxa de recidiva local e metástase para linfonodo regional. A abordagem terapêutica é multidisciplinar e a cirurgia deve ser a ressecção ampla com margens, sempre que for factível, e a amputação pode ser empregada em alguns casos.

Palavras-chave: Sarcoma de partes moles; Sarcoma epitelióide; Neoplasias de tecidos moles.

¹ Especializando da Sessão de Tecido Ósseo-Conectivo do INCA.

² Ortopedista da Sessão de Tecido Ósseo-Conectivo do INCA.

³ Cirurgião oncológico da Sessão de Tecido Ósseo-Conectivo do INCA.

⁴ Patologista do INCA.

⁵ Cirurgião Oncológico. Chefe da Sessão de Tecido Ósseo-Conectivo do INCA.

Abstract

Objectives: To relate the clinical characteristics and evaluations of patients with epithelioid sarcomas treated in Instituto Nacional de Cancer comparing them with the results obtained in the literature. **Method:** Careful analyses of 15 epithelioid sarcoma cases registered in Instituto Nacional do Cancer between 1984 - 2003. **Results:** The average age was 28, and ranged from 3 to 69. Of the 15 cases, 8 were female and 7 male. The most frequent location of the sarcoma was the hand (six cases). The size of the tumor was given in six cases, with the average size being 5 cm, while they ranged from 4 - 10 cm. The clinical manifestation referred to in 100% of the cases was the presence of a node, with lethargic growth. The presence of histopatologically confirmed lymph nodes was seen in 3 of the 15 cases. In one of the patients the appearance of the tumor was multicentric with primary disease on the forearm, with the lumbar and thoracic regions also being affected. In 5 of the cases the surgery was conservative. In 8 of the patients radical surgery with mutilation was used, of which 7 were amputations and one was disarticulation. Radiotherapy was performed in 4 patients, 3 of which were adjuvant and 1 palliative. In 2 cases palliative chemotherapy was used, in another adjuvant chemotherapy was necessary and another case it was neoadjuvant. In both cases there was reoccurrence in the lymph nodes, which were treated by inguinal evacuation. At present, 9 patients are alive and cured, one still has the disease and is being treated with chemotherapy and 3 have died. **Conclusion:** Epithelioid sarcoma, a rare subset of soft-tissue sarcoma, presents an atypical clinical behavior when compared to other high degree sarcomas and occurs predominantly in young patients, mainly on the superior member extremities. It is a multifocal disease, has a high reoccurrence rate and metastasis for regional lymph nodes. The treatment is multidisciplinary and surgery must involve large resections with margins, when feasible, while amputation can be employed in some cases.

Key words: Soft tissue sarcoma; Epithelioid sarcoma; Soft tissue neoplasms.

INTRODUÇÃO

Originalmente reconhecido por LasKowski¹ em 1960 e descrito pela primeira vez em 1970 por Enzinger,² o sarcoma epitelióide é um tipo raro de sarcoma de partes moles, de alto grau, com elevado índice de recidiva locoregional.³⁻⁷ Incide predominantemente nos jovens do sexo masculino, acometendo principalmente as extremidades dos membros superiores.^{1,3-6} Em algumas séries o sarcoma epitelióide apresenta uma taxa de recidiva local acima de 70% e uma taxa de comprometimento linfonodal acima de 45 %, com sobrevida global em 5 anos superior a 70%.³⁻⁷ É um tipo de sarcoma que apresenta características tanto epiteliais quanto diferenciação mesenquimatosa.^{8,9} No estudo histopatológico o sarcoma epitelióide pode ser confundido com processo granulomatoso, sinoviosarcoma, ou carcinoma ulcerado.³

Pode se manifestar com metástase em trânsito, análogo ao melanoma. Pode se originar de estruturas fasciais superficiais, e evoluir com ulceração ou de estruturas fasciais profundas. Uma característica clínica importante é a tendência a multicentricidade destes tumores em sua apresentação.^{4,5}

Não existe uma abordagem terapêutica bem definida para o sarcoma epitelióide. Os trabalhos publicados na literatura são limitados a pequenas séries com seguimento curto.

Este trabalho apresenta a experiência do INCA com o tratamento do sarcoma epitelióide, descrevendo as características clínicas e anatomopatológicas destes tumores bem como a evolução dos mesmos e, com base na literatura, analisa seus resultados.

REVISÃO DA LITERATURA

Sarcoma epitelióide é um tipo raro de sarcoma de partes moles, correspondendo a menos que 1% de todos os subtipos. Na série publicada pelo Memorial Sloan-Kettering Cancer Center foram relatados 16 casos (0,7%) em 2600 sarcomas de partes moles⁷. O sarcoma epitelióide apresenta-se mais frequentemente em jovens do sexo masculino e acomete principalmente as extremidades dos membros superiores, podendo acometer outros locais como períneo, pênis e vulva.^{3,7} Este subtipo de sarcoma, raramente envolve a cabeça e o pescoço^{2,3-7}. A maioria dos tumores se apresenta como um nódulo palpável, em partes moles ou subcutâneo, e raramente são protuberantes.

O diagnóstico é realizado com base em características histológicas e imunohistoquímicas para marcadores epiteliais. Usualmente observam-se células epitelióides e fusiformes que se misturam (figuras 1, 2 e 3). No entanto, com frequência, é difícil diferenciá-lo de granuloma benigno, carcinoma escamocelular, melanoma amelanótico, sarcoma de células claras e sinoviosarcoma.^{2-4,10,11}

Figura 1 - SARCOMA EPITELIÓIDE - Classicamente as células tumorais estão dispostas em torno de áreas necróticas. (HE. 4 x 10)

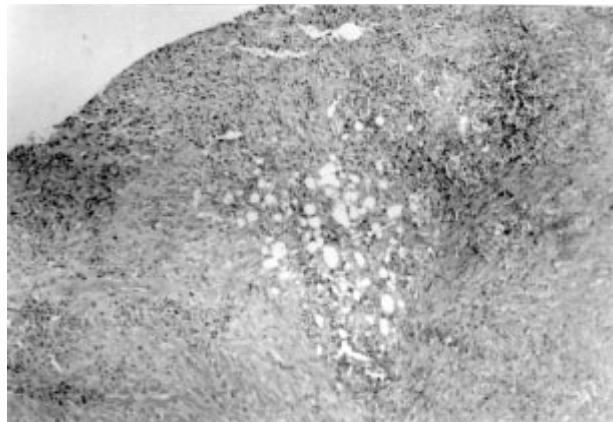


Figura 2 - SARCOMA EPITELIÓIDE - Observam-se células eosinofílicas com núcleos arredondados ou epitelióides ou ainda mais fusiformes em meio a estroma denso colageneizado. (HE. 20x10)

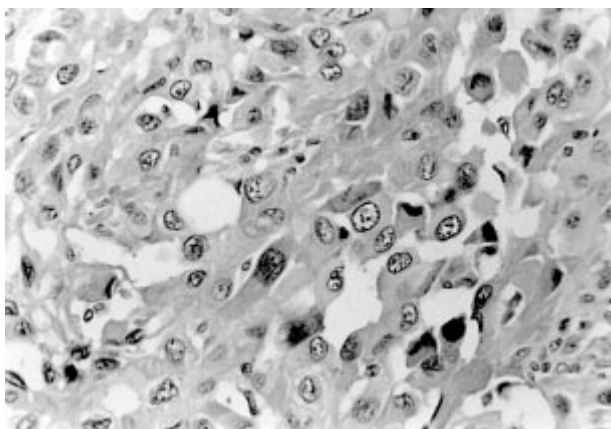
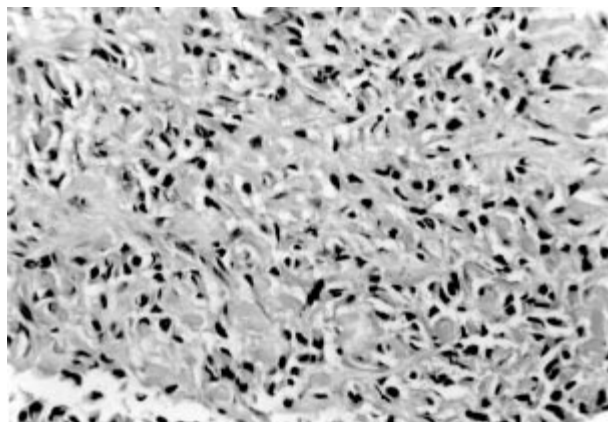


Figura 3 - SARCOMA EPITELIÓIDE - Por vezes, o tumor apresenta um padrão celular mais fusiforme. (HE. 10x10)



O sarcoma epitelióide apresenta alta taxa de recorrência local após a ressecção. Em duas pequenas séries, do Memorial Sloan-Kettering Cancer Center¹² e do Massachusetts General Hospital¹³, a falha local foi de 50% (tabela 1). A abordagem deve ser a ressecção ampla com margens, sempre que o procedimento for factível, e a amputação pode ser empregada em alguns casos^{7,14,15}.

A tendência de metástase para linfonodos regionais tem sido descrita^{4,16}, porém o tratamento a ser empregado permanece incerto. Na série publicada por Callister e cols¹⁷, a recidiva nodal foi de 19% em 10 anos, similar aos dados relatados na literatura, que refere de 23% a 44% (tabela 1). Nesta série, apenas 1 dos 4 pacientes com recidiva local permaneceu livre de metástase a distância, sugerindo que a recidiva nodal representa um componente de doença disseminada e não apenas um evento locoregional.

De acordo com dados da literatura^{7,18}, o uso rotineiro de radioterapia profilática nas cadeias de drenagem linfática não tem benefício e pode resultar em injustificável morbidade a curto e longo prazo. Uma estratégia alternativa que pode ser incorporada é o mapeamento linfático com a biópsia do linfonodo sentinela para selecionar aqueles pacientes que podem se beneficiar de uma terapia sistêmica mais precoce.

A metástase a distância tem sido relatada em 45% dos pacientes com sarcoma epitelióide.^{2,7} Eles acometem com maior frequência os pulmões. Quando a doença metastática está presente o prognóstico piora e a sobrevida pós-metástase é de 8 meses. Embora não estejam disponíveis na literatura científica trabalhos com boa qualidade sobre a quimiosensibilidade de tipos específicos de sarcomas de partes moles, esta tem sido empregada em alguns centros como no Royal Marsden Hospital.¹⁹

A sobrevida e os fatores prognósticos são difíceis de serem determinados neste tipo de sarcoma de partes moles. A razão para isto é que a raridade desta doença tem obrigado os autores das maiores séries a rever retrospectivamente arquivos de patologia e bancos de dados de sarcoma epitelióide, bem como incluir casos anteriores a 1970.^{4,5} A sobrevida global ficou entre 58% e 100% na literatura revisada por Bos e cols.⁵, tendo eles relatado uma série que evidenciou sobrevida de 70% em 5 anos. Em uma série mais recente, a sobrevida global em 5 anos foi de 66%⁷.

PACIENTES E MÉTODOS

Foi realizado um estudo retrospectivo na Seção de Tecido Ósseo-Conectivo, com auxílio dos profissionais da seção de anatomia patológica, com análise de 15

Tabela 1 - Revisão da literatura.

Estudo	n	Procedimento cirúrgico	Margem cirúrgica	RXT	Falha local (%)	Falha Nodal (%)	MD (%)	SG
Chase and Enziger (4)	20 2	109 Local 93 Amputation	NA	NA	77 (todos) 60/93 (amputação)	NA	45	68
Ross et al. (MSKCC)(7)	16	13 Local 3 Amputações	NA	3	69 (13 sem Metástase a distância)	44	44	66 (5 anos)
Steinberg et al. (13) (MGH)	18	13 Local 5 Amputações	6 alargada/ radical 12 marginal	8	50 (todos) 2/6 (alargada/radical) 7/12 (marginal)	40		
Spillane et al. (16) (RMH)	37	29 Local 4 Amputações 4 Sem cirurgia	R0 – 17 R1 – 15 R2 – 4 Rx – 1	14	35 (todos) 2/17 (R0) 9/15 (R1)	23	40	50 (10 anos)
Callister et al (17)(MDASCC)	24	100% local	R0 – 10 R1 – 4 R2 – 0 Rx - 10	Todos	37 (todos) 1/10 (R0) 5/14(R1/Rx)	19	44	50 (10 anos)

Abreviações: RXT=radioterapia; MD=metástase distante; SG=sobrevida global; NA=não avaliado; R0=margens negativas; R1=margens microscópicas positivas; R2=doença residual grosseira;RX=margens não-avaliadas; MSKCC=Memorial Sloan-Kettering Cancer Center; MGH=Massachusetts General Hospital;RMH=Royal Marsden Hospital;MDACC=M.D.Anderson Cancer Center.

prontuários de pacientes matriculados no Instituto Nacional de Câncer com diagnóstico de sarcoma epitelióide, no período de 1984 a 2003. Estes casos foram identificados pelo registro da seção de anatomia patológica e pelo setor de registro de câncer do INCA.

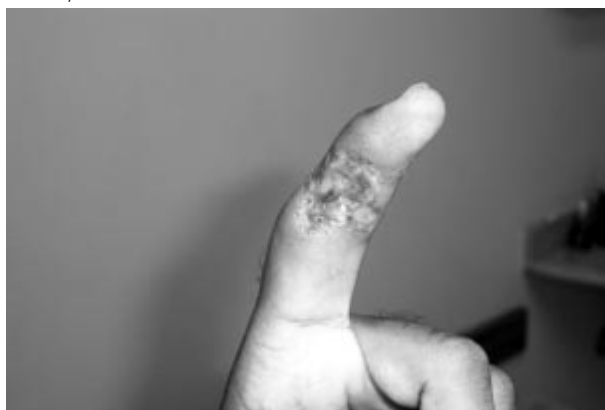O tipo de apresentação, os aspectos anatomopatológicos, o tratamento e o padrão de recidiva foram anotados, bem como os dados epidemiológicos do grupo estudado.

Realizamos uma revisão da literatura sobre sarcoma epitelióide e uma análise comparativa com os nossos resultados foi realizada.

RESULTADOS

No período de Agosto de 1984 a Fevereiro de 2003, foram matriculados no Instituto Nacional de Câncer - INCA/MS 15 pacientes com diagnóstico de sarcoma epitelióide, sendo 8 do sexo feminino e 7 do sexo masculino. A idade mediana foi de 28 anos, variando de 3 - 69 anos. Foram 6 pacientes pardos, 5 brancos e 4 negros. A localização mais freqüente foi a mão em 6 casos (Figura 4); cabeça e pescoço, coxa e pé foram acometidos em 2 casos; enquanto tronco, perna e antebraço em 1 caso. O tamanho do tumor foi descrito em 6 casos e a mediana foi de 5 cm, variando de 4 - 10 cm. Nos outros 9 casos o tamanho do tumor não foi

Figura 4 - Sarcoma epitelióide. (Cortesia: Carlos Eduardo A. dos Santos)



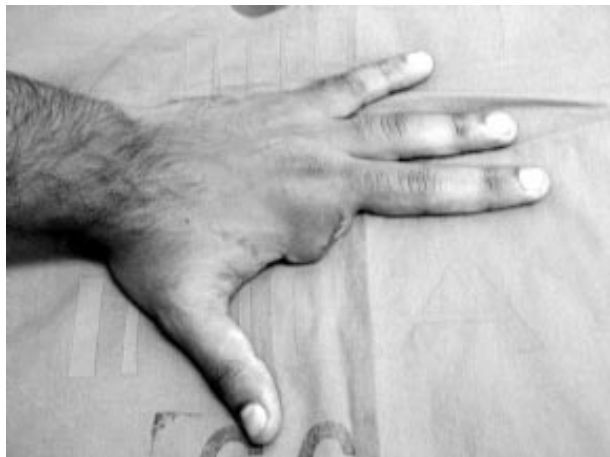descrito. A primeira manifestação clínica referida em 100% dos casos foi a presença de nódulo. Em um paciente a doença se apresentou de forma disseminada com localização primária no antebraço e focos de doença na região lombar e parede torácica.

Dos 15 pacientes matriculados no INCA, em 6 a lesão era primária, sem tratamento prévio; nove haviam sido tratados previamente em outra instituição, sendo que 6 se apresentaram com doença recidivada no local da cirurgia e 3 pacientes não tinham evidência de doença local. Dentre os 15 pacientes, 9 apresentaram-se com

lesão ulcerada. A biópsia foi realizada fora do INCA em 14 casos, sendo 7 incisional e 7 excisional. No INCA foi realizada uma biópsia incisional, para diagnóstico de volumosa lesão em cabeça.

Dos 15 pacientes, 13 foram tratados no INCA e dois abandonaram o tratamento. A cirurgia foi empregada em 100% dos pacientes, sendo 8 pacientes submetidos a amputação /desarticulação e 5 pacientes a ressecção local com preservação do membro (figura 5). As margens cirúrgicas foram livres em 9 pacientes, em dois elas foram comprometidas e em quatro não houve informação a esse respeito.

Figura 5 - Desarticulação metacarpo-falangeana.



Quatro pacientes foram tratados com Radioterapia, sendo 3 adjuvantes e 1 paliativa. A dose mediana foi de 50 Gy. O tratamento quimioterápico foi empregado em 3 pacientes, sendo 1 neoadjuvante, 1 adjuvante e 1 paliativo.

A recidiva local ocorreu em dois dos 13 pacientes, sendo realizada ressecção local da recidiva em um e a ampliação do coto em outro. Metástase pulmonar ocorreu em um paciente, sendo tratado com toracotomia e ressecção dos nódulos. Em dois pacientes a recidiva foi linfonodal sendo realizada linfadenectomia em ambos.

Atualmente 10 pacientes estão vivos, sendo um destes com doença em tratamento com quimioterapia; três pacientes evoluíram para óbito.

DISCUSSÃO

O sarcoma epitelióide é um subtipo raro de sarcoma de partes moles, que acomete principalmente as extremidades dos membros superiores de pacientes jovens do sexo masculino.^{3,7} No presente estudo não houve diferença entre sexo, a idade mediana foi de 28

anos e em 53,3% dos casos o tumor localizava-se nestas extremidades. A região da cabeça e pescoço raramente é acometida por este subtipo de sarcoma, porém na nossa casuística, 2 pacientes apresentavam lesão nesta localização. A maioria dos tumores se apresenta como nódulo palpável superficial, raramente associado a outros sintomas, porém ulceração e infecção podem estar presentes, principalmente pelo longo tempo entre o surgimento da lesão e o tratamento. Em nosso estudo 100% dos pacientes se apresentaram com nodulação e 60% evoluíram com ulceração.

O diagnóstico de sarcoma epitelióide é por vezes muito difícil. É realizado com bases em características histológicas e imunohistoquímicas para marcadores epiteliais.^{2-4,10,11} A avaliação microscópica revela arranjo nodular das células neoplásicas de aspecto epitelióide com degeneração central e necrose. A invasão vascular é rara. As células neoplásicas são ovais ou poligonais e grandes, semelhantes ao do rhabdomyosarcoma. As células fusiformes lembram fibrossarcoma ou fibrohistiocitoma maligno.

A recorrência local após ressecção do tumor primário é alta, ocorrendo em torno de 50% dos casos. O tratamento deve ser cirúrgico com ressecção local quando o procedimento for factível, sendo a amputação empregada em alguns casos. Tivemos 2 pacientes com recidiva local após tratamento cirúrgico. Em um deles a ressecção local foi realizada na primeira cirurgia e na recidiva. No outro, a recidiva foi no coto da amputação sendo realizada a amputação do coto como tratamento.

Apesar da alta taxa de metástase para linfonodos regionais, a linfadenectomia regional profilática e a radioterapia das cadeias linfonodais devem ser evitadas, porque além de não aumentar a sobrevida estão relacionadas com aumento de morbidade. Porém, a linfadenectomia terapêutica está indicada nos casos de metástases linfonodais como tratamento curativo. Esta foi a abordagem empregada em dois casos do nosso estudo que evoluíram com adenopatia regional.

O mapeamento linfático com biópsia do linfonodo sentinela parece útil em diagnosticar precocemente metástase linfonodal e selecionar pacientes para o tratamento adjuvante mais precoce, porém este método carece de estudos maiores para comprovação de seu benefício.

Assim como nos outros subtipos de sarcomas, a metástase pulmonar é a principal causa de morte. Ocorre em aproximadamente 40% dos pacientes com sarcoma epitelióide. Em nosso estudo apenas 1 paciente apresentou metástase pulmonar e foi tratado com toracotomia e ressecção dos nódulos. Esta abordagem está indicada nos pacientes com nódulos ressecáveis, sendo o tratamento quimioterápico paliativo empregado nos casos não cirúrgicos.

CONCLUSÃO

Sarcoma epitelióide é um subtipo raro de sarcoma de partes moles, incide predominantemente sobre extremidades de pacientes jovens, principalmente dos membros superiores e tem um comportamento clínico atípico comparado com os outros sarcomas de alto grau. Pode se apresentar como doença multifocal, possui alta taxa de recidiva local e metástase para linfonodo regional.

O diagnóstico é realizado com base em características histológicas e imunohistoquímicas para marcadores epiteliais.

A abordagem terapêutica é multidisciplinar e a cirurgia deve ser a ressecção ampla com margens, sempre que for factível, e a amputação pode ser empregada em alguns casos.

A avaliação do status nodal com a utilização do linfonodo sentinela é uma abordagem razoável, porém carece de maiores estudos para a utilização do método.

REFERÊNCIAS

- Laskowski J. Sarcoma aponeuroticum. Nowotory. 1961;11:61-7.
- Enzinger FM. Epithelioid sarcoma: a sarcoma simulating a granuloma or a carcinoma. *Cancer*. 1970;26:1029-41.
- Malignant soft tissue tumours of uncertain type. In: Enzinger FM, Weiss SW, editors. *Soft tissue tumours*. 3rd ed. St.Louis: Mosby; 1995. chap. 38, p. 1067-93.
- Chase DR, Enzinger FM. Epithelioid sarcoma: diagnosis, prognostic indicators, and treatment. *Am J Surg Pathol*. 1993;10:286-91.
- Bos GD, Pritchard DJ, Reiman HM, Dobyys JH, Ilstrup DM, Landon GC. Epithelioid sarcoma: an analysis of fifty-one cases. *J Bone Joint Surg Am*. 1988;70:862-70.
- Evans HL, Baer SC. Epithelioid sarcoma: a clinicopathologic and prognostic study of 26 cases. *Semin Diagn Pathol*. 1993;10:286-91.
- Ross HM, Lewis JJ, Woodruff JM, Brennan MF. Epithelioid sarcoma: clinical behavior and prognostic factors of survival. *Ann Surg Oncol*. 1997;4:491-5.
- Fisher C. Epithelioid sarcoma: the spectrum of ultrastructural differentiation in seven immunohistochemically defined cases. *Hum Pathol*. 1988;19:265-75.
- Smith MEF, Brown JJ, Fisher C. Epithelioid sarcoma: presence of vascular-endothelial cadherin and lack of epithelial cadherin. *Histopathology*. 1998;33:425-31.
- Kransdorf MJ. Malignant soft-tissue tumors in a large referral. Population: distribution of diagnosis by age, sex and location. *Am J Roentgenol*. 1995;164(1):129-34.
- Pohar-Marinek Z, Zidar A. Epithelioid sarcoma in FNAB smears. *Diagn Cytopathol*. 1994;11(4):367-72.
- Prat J, Woodruff JM, Marcove RC. Epithelioid sarcoma: a analysis of 22 cases indicating the prognostic significance of vascular invasion and regional lymph node metastasis. *Cancer* 1978;41:1472-87.
- Steinberg BD, Gelberman RH, Manking HJ, Rosenberg AE. Epithelioid sarcoma in the upper extremity. *J Bone Joint Surg Am*. 1992;74:28-35.
- Rosenberg AS, Tepper J, Glatstein E, Costa J, Young R, Baker A, et al. Prospective randomized evaluation of adjuvant chemotherapy in adults with soft tissue sarcomas of the extremities. *Cancer*. 1983;52(3):424-34.
- Williard WC, Hadju SJ, Casper ES, Brennan MF. Comparison of amputation with limb-sparing operations for adult soft tissue sarcoma of the extremity. *Ann Surg*. 1992;215:269-75.
- Mazeron JJ, Suit HD. Lymph nodes as sites of metastases of soft tissue. *Cancer*. 1987;60:1800-8.
- Callister MD, Ballo MT, Pisters PWT, Patel SR, Feig MD, Pollock RE, et al. Epithelioid sarcoma: results of conservative surgery and radiotherapy. *Int J Radiat Oncol Biol Phys*. 2001;51(2):384-91.
- Whitworth PW, Pollock RE, Mansfield PF, Couture J, Romsdahl MM. Extremity epithelioid sarcoma: amputation vs local resection. *Arch Surg*. 1991;126:1485-9.
- Spillane AJ, Thomas JM, Fisher C. Epithelioid sarcoma: the clinicopathological complexities of this rare soft tissue sarcoma. *Ann Surg Oncol*. 2000;7:218-25.