

Análise crítica da Adrenalectomia Videolaparoscópica: experiência do INCA e revisão da literatura

Critical analysis of videolaparoscopic adrenalectomy: the experience of INCA and literature review

Luiz Fernando Nunes¹, Eduardo Linhares Riello de Mello² e José Humberto Simões Corrêa³

Resumo

No passado, a adrenalectomia foi sempre realizada por laparotomia. Em 1992 Gagner M et al. relataram a primeira adrenalectomia videolaparoscópica, e desde então vários estudos comparativos têm demonstrado as vantagens da adrenalectomia laparoscópica quando comparada com a cirurgia convencional por via aberta. No período de Maio de 1995 a Maio de 2002, foram realizadas 16 adrenalectomias videolaparoscópicas na Seção de Cirurgia Abdomino-pélvica do Hospital do Câncer I - INCA. Foram operados 11 pacientes do sexo feminino e 4 do sexo masculino, sendo 8 do lado direito, 6 do lado esquerdo e 1 bilateral. A idade média foi de 50,3 anos, variando de 30-73 anos. A patologia mais frequente foi adenoma (7), feocromocitoma (4), metástase de carcinoma de pulmão não-pequenas células (3), hipercortisolismo (1), hiperaldosteronismo (1). Os tumores variaram de 2,0 a 5,5 cm, com média de 3,56 cm. O tempo médio de internação pós-operatória foi de 2,1 dias, variando de 1 a 6 dias. Não houve mortalidade nem necessidade de hemotransfusão. Em um caso a cirurgia foi convertida no final, quando a peça cirúrgica já havia sido retirada. O tempo cirúrgico não foi avaliado em função de não uniformidade na equipe cirúrgica. O presente trabalho demonstra a nossa experiência inicial com adrenalectomia laparoscópica, descreve a técnica empregada e, com base na literatura, discute as vantagens do método como efetividade, segurança, tempo reduzido de internação hospitalar, com retorno precoce as atividades em virtude da menor invasividade da técnica.

Palavras-chave: adrenalectomia; videolaparoscopia.

Abstract

In the past, adrenalectomy was performed through open surgery. In 1992, Gagner et al. reported the first laparoscopic adrenalectomy. Since then, many comparative studies have demonstrated the advantages of the laparoscopic approach when compared to traditional open approaches to adrenalectomy. Between May 1995 and May 2002, we performed 16 laparoscopic adrenalectomies. The most frequent disease was adenoma (7), pheochromocytoma (4), metastasis of "non-oat" cell lung cancer (3), hypercortisolism (1), hyperaldosteronism (1). Average tumor size was 3.56 cm (2.0 - 5.5 cm). Eleven patients were females and 4, males, 8 right, 6 left and 1 bilateral glands were removed. Mean age was 50.3 years (30 - 73 years). Average length of hospitalization in post-operative period was 2.1 days (1 - 6 days). No mortality occurred and blood transfusion was not necessary. In one case, the laparoscopic procedure was converted to open surgery after removal of tumor, for hemostatic review. Average operative time was not measured, because the surgery team was different for each adrenalectomies. This manuscript shows our initial experience with laparoscopic adrenalectomy, describe the technique, reviews the literature and discusses the real advantages of this method: effectiveness and safety with reduced time hospital discharge, related to a less invasive surgery.

Key words: adrenalectomy; videolaparoscopy.

¹Ex-residente de Oncologia Cirúrgica da Seção de Cirurgia Abdomino-Pélvica - INCA

²Chefe da Seção de Cirurgia Abdomino-Pélvica do INCA

³Médico da Seção de Cirurgia Abdomino-Pélvica do INCA

INTRODUÇÃO

Desde a primeira colecistectomia videolaparoscópica, descrita em 1987, a cirurgia laparoscópica tem se tornado uma excelente alternativa para procedimentos abertos por um número crescente de indicações. Em 1992, Gagner M et al.¹ descreveram a primeira adrenalectomia videolaparoscópica, e desde então esta abordagem tem sido adotada por muitos cirurgiões como o método ideal para a realização das adrenalectomias. Vários estudos têm comparado a adrenalectomia laparoscópica com a cirurgia aberta por via anterior e posterior, evidenciando curto tempo de permanência hospitalar, recuperação precoce com relação custo-benefício satisfatória.²⁻¹⁰

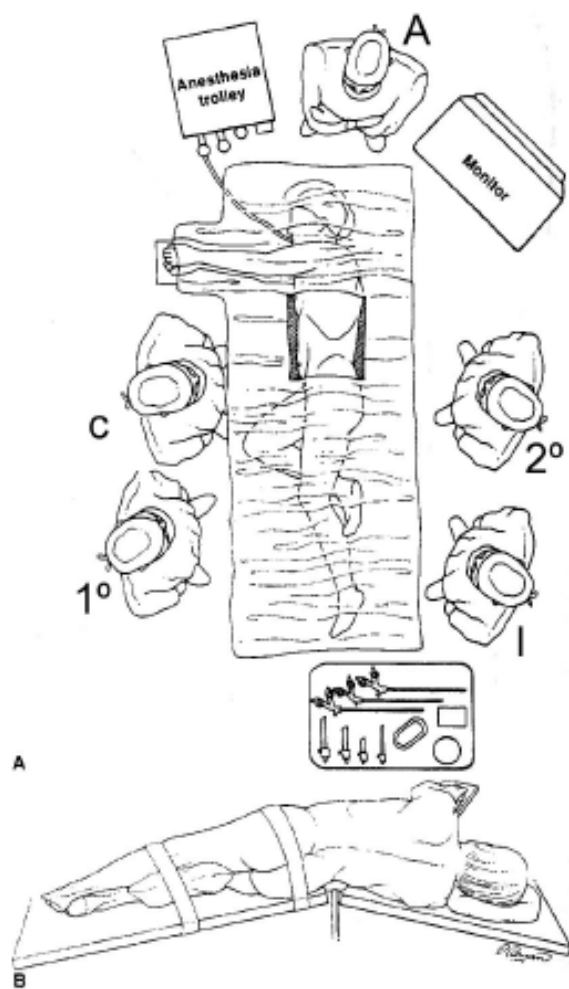
Este artigo apresenta a experiência do INCA com a abordagem laparoscópica das adrenalectomias e com base na revisão da literatura analisa os nossos resultados.

PACIENTES E MÉTODOS

Um estudo retrospectivo foi realizado para analisar as adrenalectomias videolaparoscópica na Seção de cirurgia abdomino-pélvica do Hospital de Câncer I - INCA. No período de Maio de 1995 a Maio de 2002, 15 pacientes com tumoração na glândula supra-renal, sendo 1 caso bilateral, foram submetidos a adrenalectomia videolaparoscópica, sendo incluídos no estudo tumores secretores e não secretores e aqueles com suspeita de malignidade primária ou metástase. A anamnese, o exame físico, os testes laboratoriais, os exames de imagem, incluindo tomografia computadorizada, ultrassonografia de abdômen e cintilografia com metaiodobenzilguanidina, a técnica cirúrgica, a evolução pós-operatória e o estudo histopatológico foram revisados.

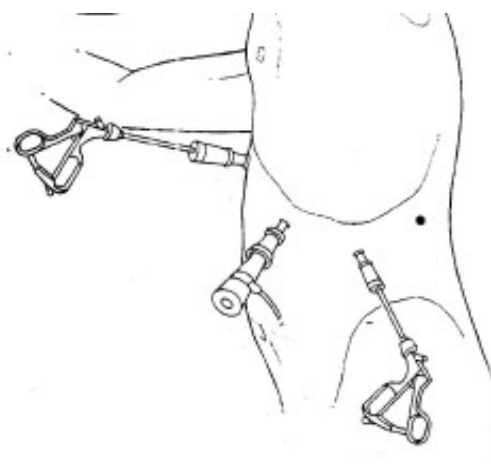
A técnica utilizada foi a transabdominal lateral. Nesta, o paciente era colocado em decúbito lateral esquerdo ou direito conforme a localização do tumor, sendo o decúbito contra-lateral à localização tumoral (Figs 1 e 2). O pneumoperitônio era realizado com a introdução da agulha de Veress num ponto equidistante entre o umbigo e a espinha íliaca antero-superior. Este ponto era utilizado para colocação do primeiro trocarte de 10 para ótica de 30. Sob visão direta eram colocados dois trocartes de 10 subcostais nas linhas hemiclaviculares e axilar anterior. Após liberação dos ângulos do cólon (hepático ou esplênico) era colocado o quarto trocarte de 10, na região lombar, junto à ponta da 12ª costela. Colocado afastador de quatro pontas pelo trocarte da linha hemiclavicular, tracionando o fígado ou baço superomedialmente após mobilização

Figs. 1A: Organização da sala operatória; **1B:** Posicionamento do paciente na mesa cirúrgica.



A-anestesta
C-cirurgião
1º-primeiro assistente (câmera)
2º-segundo assistente (afastador de 4 pontas)
I- instrumentadora

Fig. 2: Posicionamento dos trocartes.



dos mesmos (Figs. 3-6). A liberação da glândula era iniciada pelo pólo superior, depois o medial e por último o inferior, conforme preconizado por Gagner¹ (Fig.7). Para a retirada da glândula, a incisão era pouco aumentada, conforme o tamanho do tumor, em até 3cm. Antes de retirada a peça, o campo operatório era minuciosamente revisado. Pontos de sangramento da gordura retroperitoneal eram coagulados com

eletrocautério, enquanto áreas com sangramentos de vasos visíveis eram clipados. Uma vez realizada a hemostasia, a glândula adrenal era retirada através da incisão do trocarte lombar e deixado dreno tubular de silicone em selo d'água colocado pelo trocarte da linha axilar anterior, que era retirado no primeiro dia de pós-operatório, pela manhã.

Fig. 3 - Incisão para dissecação inicial da glândula adrenal direita.

Fig. 4 - Exposição e isolamento da veia cava e veia adrenal direita.

Fig. 5 - Ligadura da veia adrenal direita com liga-clips.

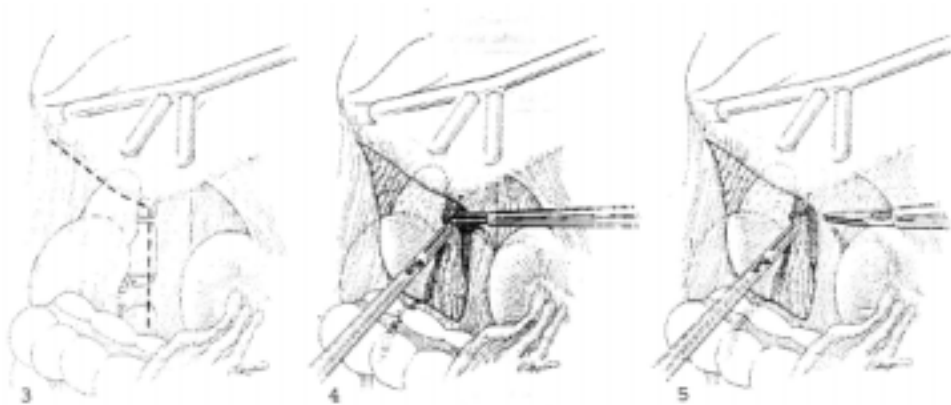
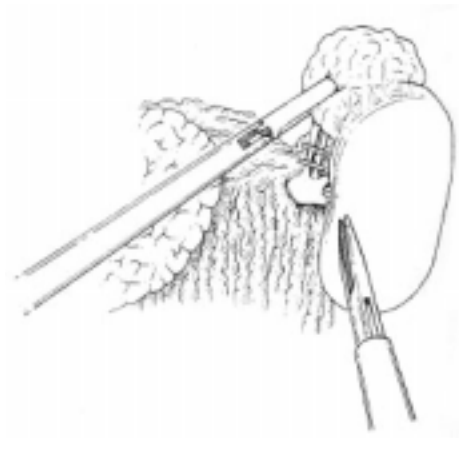
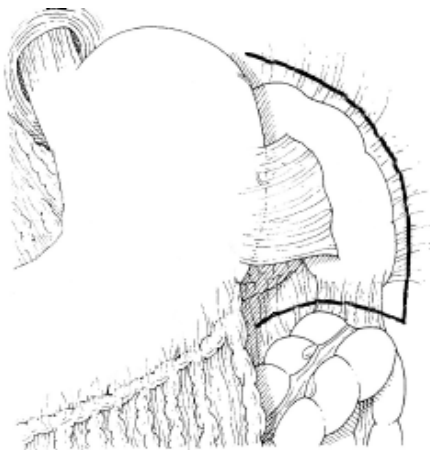


Fig. 6 - Liberação dos ligamentos esplenorenal e esplenocólico.

Fig. 7 - Isolamento e controle da veia renal esquerda.



RESULTADOS

No período de Maio de 1995 a Maio de 2002 realizamos 16 adrenalectomias por videolaparoscopia. Em todos os casos, a adrenalectomia videolaparoscópica foi realizada com sucesso, mas em 1 caso o procedimento laparoscópico foi convertido devido a problema técnico no insuflador de CO₂ ao final da cirurgia, quando a

peça operatória já havia sido retirada, sendo necessária a conversão para a revisão hemostática do sítio operatório.

Foram 11 pacientes do sexo feminino e 4 do sexo masculino, com idade variando de 30 a 73 anos (média de 50,3 anos). Foram removidas 8 adrenais direitas, 6 esquerdas e 1 bilateral. As patologias adrenais foram 7 adenomas, 4 feocromocitomas, 3 metástases de carci-

noma do pulmão não pequenas células, 1 Cushing e 1 aldosteronoma (Tabela 1-2). O tamanho médio das adrenais foi de 5,5 cm, variando de 4,2 a 7,5 cm. O tamanho médio dos tumores foi de 3,56 cm, variando de 2,0 a 5,5 cm. Não houve mortalidade, 1 paciente evoluiu com derrame pleural e permaneceu internado por seis dias. O tempo médio de internação hospitalar pós-operatória foi de 2,1 dias, variando de 1 a 6 dias. Não foi necessário hemotransusão (Tabela 3). Em 2 pacientes com diagnóstico de colelitopatia litiásica associada, foi realizada a colecistectomia laparoscópica.

Tabela 1 - Adrenalectomia laparoscópica no INCA

Patologias	N	%
Adenoma	7	43,75
Feocromocitoma	4	25,00
Metástase	3	18,75
Hipercortisolismo	1	6,25
Hiperaldosteronismo	1	6,25

Tabela 2 - Adrenalectomia laparoscópica no INCA

Parâmetro	Nº
Total nº	16
Direita/Esquerda	8:6
Bilateral	1

Indicação	
Incidentaloma	7
Feocromocitoma	4
Metástase	3
Hipercortisolismo	1
Hiperaldosteronismo	1

Tabela 3 - Resultados

Parâmetro	Resultado
Tamanho do tumor (cm)	3,56 (2-5,5)
Conversão	1
Complicações intra-operatória	0
Tempo de internação hosp. Pós-op (dias)	2,1 (1-6)
Complicações pós-op	1
Hemotransusão	0

DISCUSSÃO

Desde a primeira colecistectomia laparoscópica relatada em 1987, a cirurgia laparoscópica tem sido empregada como excelente método alternativo para uma variedade de patologias cirúrgicas.

Após a primeira adrenalectomia videolaparoscópica realizada por Gagner et al.¹ em 1992, a abordagem laparoscópica tem se tornado o tratamento de escolha para lesões benignas da adrenal. Adrenalectomia laparoscópica é efetiva e segura¹¹. Quando comparada à adrenalectomia por via convencional, a adrenalectomia laparoscópica está associada a menor tempo de permanência hospitalar, uso menor de analgésicos, menos sangramento, início de dieta oral mais precoce, esteticamente é melhor, além de permitir o retorno precoce do paciente as atividades laborativas.²⁻¹⁴

Alguns cirurgiões têm sugerido que a abordagem laparoscópica não oferece vantagens superiores às da técnica aberta por via posterior. Brunt e colleagues³, retrospectivamente compararam pacientes que se submetem à adrenalectomia aberta anterior, aberta posterior e laparoscópica. Pacientes que se submetem à adrenalectomia laparoscópica tiveram significativamente menor sangramento no intra-operatório, menor quantidade de analgesia venosa, tempo de permanência hospitalar reduzido, menos complicações quando comparados tanto com os submetidos a procedimento portécnica aberta anterior ou posterior. Este grupo de cirurgiões, que tinha uma larga experiência com a adrenalectomia posterior, concluiu que a adrenalectomia laparoscópica é a abordagem preferida para pacientes com tumores benignos e pequenos.³

A ressecção laparoscópica dos tumores malignos de adrenal é controversa, porque eles são raros, e porque existem poucos trabalhos na literatura,¹⁴⁻¹⁹ infelizmente contraditórios. Heniford et al¹⁵ reviram 10 pacientes com tumores metastáticos para adrenal e 1 paciente com carcinoma de adrenal, e não relataram implantes no local do trocater com follow-up médio de 8,3 meses. Kebebew. E et al¹⁴ relataram 20 adrenalectomia por videolaparoscopia por tumores malignos primários ou metastáticos, todos com margens negativas. No INCA, das 16 adrenalectomias videolaparoscópica, 3 foram realizadas para metástase adrenal de carcinoma não pequenas células de pulmão, todos com margens livres²⁰.

O tumor adrenal metastático ocorre com maior frequência nos pacientes com tumor de pulmão, rim, trato gastrointestinal, mama e melanoma.^{21,22} Raramente se apresentam como metástase solitária²². Vários investigadores têm documentado que a ressecção radi-

cal dos tumores metastáticos da adrenal, quando feita em pacientes com metástase única, pode representar uma longa sobrevivência, especialmente em pacientes com carcinoma de pulmão não-pequenas células e em tumores renais.^{21, 22}

Infelizmente, é difícil determinar o potencial de malignidade dos tumores adrenais porque não existe testes confiáveis para avaliação pré-operatória. A avaliação das imagens dos tumores adrenais (tomografia computadorizada, ressonância magnética, ultrassonografia, cintigrafia com metaiodo-benzilguanidina e 6-β-iodometil 19-norcolesterol I ¹³¹) analisando as suas características como atenuação, irregularidade, heterogeneidade, bordas, etc. pode ser útil em distinguir mielolipoma, cisto simples, feocromocitoma, hemangioma, hematoma ou hemorragia^{23, 24}, embora os exames de imagem não tenham acurácia suficiente para excluir tumor maligno primário ou metastático no pré-operatório. A tomografia com PET scan diagnosticou com acurácia um caso de melanoma metastático para adrenal em um paciente, e isto pode ser útil para o diagnóstico da metástase adrenal assim como para o tumor primário, mas novos trabalhos são necessários para avaliar a sua eficácia²⁵. A punção aspirativa com agulha fina tem baixa sensibilidade para o diagnóstico do carcinoma adrenocortical, mas sua acurácia é maior para o diagnóstico do tumor adrenal metastático^{23, 26}.

O tamanho do tumor tem sido usado para prever o risco de malignidade dos incidentalomas, mas não existe consenso²³. Geralmente, a maioria dos centros tem indicado cirurgia em tumores maiores que 6 cm, devido ao risco de malignidade ser alto (35-98%)^{23, 27}. Permanece incerto ainda o tamanho dos tumores para os quais a adrenalectomia laparoscópica está indicada. Linos e Stylopoulos têm documentado que a avaliação das imagens dos tumores adrenais tem subestimado o tamanho real dos tumores²⁴. Alguns cirurgiões têm ressecado tumores maiores que 15 cm¹⁴. Outros referem que nos tumores maiores que 10 cm está contra-indicada a adrenalectomia laparoscópica²⁷. Na nossa casuística o tamanho médio da glândula adrenal foi de 5,5 cm, variando de 4,2 a 7,5 cm, sendo o tamanho médio do tumor igual a 3,5 cm, variando de 2,0 a 5,5 cm.

Baseando-se na nossa experiência, apesar de pequena, e na revisão da literatura, acreditamos que a adrenalectomia laparoscópica oferece vantagens quando comparada com a via aberta, como tempo de permanência hospitalar reduzido, retorno precoce às atividades, além de ser efetiva e segura. Estudos maiores precisam ser elaborados com o objetivo de definir o limite para a ressecção laparoscópica.

REFERÊNCIAS BIBLIOGRÁFICAS

- Gagner M, Lacroix A, Prinz RA, et al. Early experience with laparoscopic approach for adrenalectomy. *Surgery* 1993;114:1120-5.
- Bonjer HJ, Lange JF, Kazemier G, de Herder WW, Steyerberg EW, Bruining HA. Comparison of three techniques for adrenalectomy. *Br J Surg* 1997;84:679.
- Brunt LM, Doherty GM, Norton JA, Soper NJ, Quasebarth MA, Moley JF. Laparoscopic adrenalectomy compared to open adrenalectomy for benign adrenal neoplasms. *J Am Coll Surg* 1996;183:1.
- Ishikawa T, Sowa M, Nagayama M, Nishiguchi Y, Yoshikawa K. Laparoscopic adrenalectomy: comparison with the conventional approach. *Surg Laparosc Endosc* 1997;7:275.
- Jacobs JK, Goldstein RE, Geer RJ. Laparoscopic adrenalectomy: a new standard of care. *Ann Surg* 1997;225:495.
- Linos DA, Stylopoulos N, Boukis M, Souvatzoglou A, Raptis S, Papadimitriou J. Anterior, posterior, or laparoscopic approach for the management of adrenal diseases? *Am J Surg* 1997;173:120.
- Macgillivray DC, Shichman SJ, Ferrer FA, Malchoff CD. A comparison of open vs laparoscopic adrenalectomy. *Surg Endosc* 1996;10:987.
- Nash PA, Leibovitch I, Donohue JP. Adrenalectomy via the dorsal approach: a benchmark for laparoscopic adrenalectomy. *J Urol* 1995;154:1652.
- Staren ED, Prinz RA. A adrenalectomy in the era of laparoscopy. *Surgery* 1996;120:706.
- Vargas HI, Kavoussi LR, Bartlett DL, Wagner JR, Venzon DJ, Fraker DL, Alexander HR, Linehan WM, Walther MM. Laparoscopic adrenalectomy: a new standard of care. *Urology* 1997;49:673.
- Prinz RA. A comparison of laparoscopic and open adrenalectomies. *Arch Surg* 1995;130:489-92.
- Guazzoni G, Montorsi F, Bocciardi A, Da Pozzo L, Rigatti P, Lanzi R, et al. Transperitoneal laparoscopic versus open adrenalectomy for benign hyperfunctioning adrenal tumors: a comparative study. *J Urol* 1995;153:1597-600.
- Schell SR, Talamini MA, Udelsman R. Laparoscopic adrenalectomy for nonmalignant disease: improved safety, morbidity and cost-effectiveness. *Surg Endosc* 1999;13:30-4.
- Kebebew E, Siperstein AE, Duh Q-Y. Laparoscopic adrenalectomy: the optimal surgical approach. *J Laparoendosc Adv Surg Tech A*. 2001;11:409-13.
- Heniford BT, Arca MJ, Walsh RM, Gill IS. Laparoscopic adrenalectomy for cancer. *Semin Surg Oncol* 1999;16:293-306.
- Wells AS, Merke DP, Cutler GB Jr, Norton JA, Lacroix A. Therapeutic controversy: the role of laparoscopic surgery in adrenal disease. *J Clin Endocrinol Metab* 1998;83:3041-9.
- Suzuki K, Ushiyama T, Mugiya S, Kageyama S, Saisu K, Fujita K. Hazards of laparoscopic adrenalectomy in pa-

- tients with adrenal malignancy. *J Urol* 1997;158:2227.
18. Elashry OM, Clayman RV, Soble JJ, Mc Dougall EM. Laparoscopic adrenalectomy for solitary metachronous contralateral adrenal metastasis from renal cell carcinoma. *J Urol* 1997;157:1217-22.
 19. Valeri A, Borrelli A, Presenti L, Lucchese M, Venneri F, Mannelli M, et al. Adrenal masses in neoplastic patients: the role of laparoscopic procedure. *Surg Endosc* 2001;15:90-3.
 20. Nascimento GJS, Mello ELR, Nunes LF, Quadros CA, Oliveira AV, Corrêa JHS, et al. Adrenalectomia videolaparoscópica para metástase adrenal de câncer de pulmão. *Rev Cir Video-endosc SOCIVERJ* 2001;4(4).
 21. Kim SH, Brennan MF, Russo P, Burt ME, Coit DG. The role of surgery in the treatment of clinically isolated adrenal metastasis. *Cancer* 1998;82:389-4.
 22. Paul CA, Virgo KS, Wade TP, Audisio RA, Johnson PE. Adrenalectomia for isolated adrenal metastasis from non-adrenal cancer. *Int J Oncol* 2000;17:181-7.
 23. Graham DJ, Mc Henry CR. The adrenal incidentaloma: guidelines for evaluation and recommendations for management. *Surg Oncol Clin North Am* 1998;7:749-64.
 24. Linos DA, Stylopoulos N. How accurate is computed tomography in predicting the real size of adrenal tumors? A retrospective study. *Arch Surg* 1997;132:740-3.
 25. Harrison J, Ali A, Bonomi P, Prinz R. The role of positron emission tomography in selecting patients with metastatic cancer for adrenalectomy. *Am Surg* 2000;66: 432-7.
 26. De Augustin P, López-Ríos F, Alberti N, Pérez-Barrios A. Fine-needle aspiration biopsy of the adrenal glands: a 10 year experience. *Diag Cytopathol* 1999;21:92-7.
 27. Henry JF, Defechereux T, Gramatica L, Raffaelli M. Should laparoscopic approach be proposed for large and/or potentially malignant adrenal tumor? *Longenbecks Arch Surg* 1999;38:366.